

## **INTRODUCCIÓN A LA ANATOMÍA EXTERNA E INTERNA DE UN VERTEBRADO. APLICACIÓN EN EL LABORATORIO DE EDUCACIÓN SECUNDARIA**

*José Pedro López Pérez*

*Profesor interino de Educación Secundaria, Biología y Geología. CARM.  
Departamento de Genética y Microbiología, Facultad de Biología. Universidad de Murcia.30100. Espinardo. Murcia. [jpedrolopez@terra.es](mailto:jpedrolopez@terra.es)*

[Recibido en Junio de 2007, aceptado en Agosto de 2007]

**Palabras clave:** *disección; sardina; anatomía; educación secundaria.*

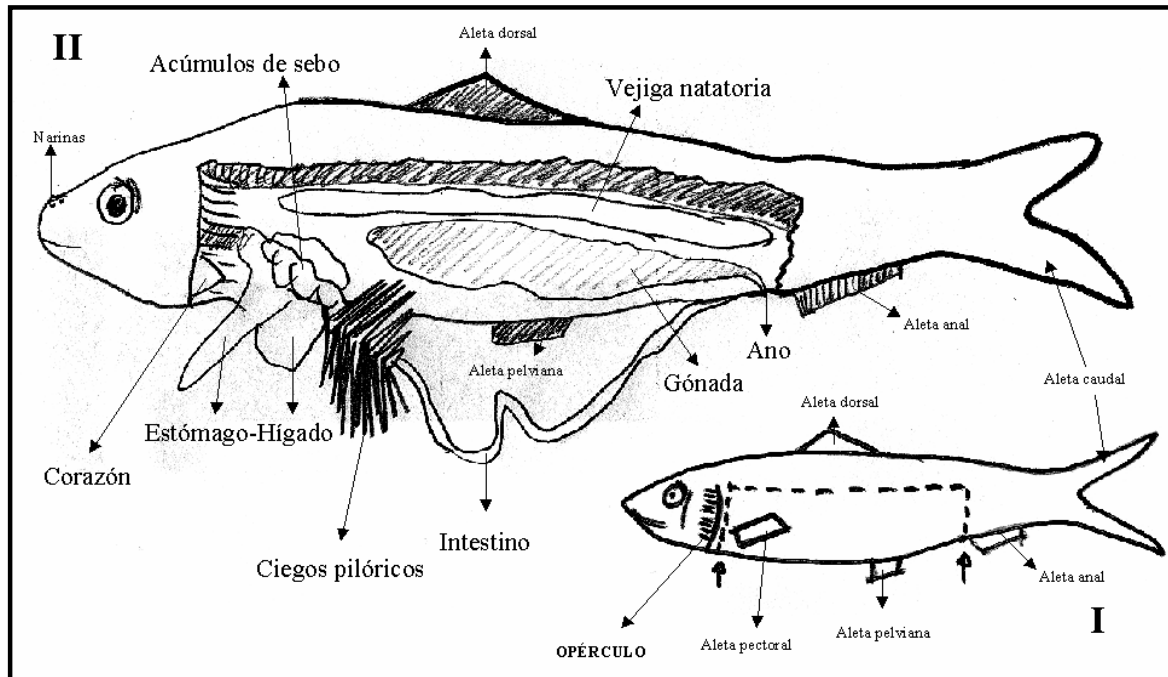
Lo más apasionante que un profesor novato que llega al aula puede encontrarse, es que todos y cada uno de sus alumnos se sientan sorprendidos por una actividad. Esta experiencia que les presento resulta muy interesante entre el alumnado que cursa segundo de ESO. La primera disección resulta una práctica gratificante, un poco desagradable pero, en definitiva, muy difícil de olvidar. El estudio de la anatomía externa e interna de un vertebrado, tomando como ejemplo a la sardina (*Sardina pilchardus*), va a ser objeto de trabajo en este artículo.

El profesor y cada uno de los alumnos tomarán un ejemplar adulto de sardina, disponiéndolo sobre la bandeja de disección. En primer lugar, podrá comprobarse la anatomía externa del animal y la disposición de las aletas (muchas de las mismas plegadas y unidas al cuerpo del animal) (ver dibujo esquemático en Fig. 1.I). El cuerpo presenta morfología fusiforme, casi cilíndrica (comprimido por sus costados), clupeiforme, de pigmentación azul-verdosa en la parte dorsal y plateada en la región ventro-lateral. (I) En el área de la cabeza destaca la boca (protráctil y provista de pequeños dientes), unos orificios nasales (narinas) y dos grandes ojos rodeados por un párpado. El opérculo, situado en la zona posterior del área cefálica, separa la cabeza del resto del cuerpo. Esta estructura protege al sistema branquial que se aloja en el interior. (II) El área media o tronco se caracteriza por mostrar una variada morfología de aletas; muchas de las mismas, parecen ocultarse uniéndose al cuerpo. Destacan las aletas pectorales (cerca de la región del opérculo), las aletas pelvianas (en la región ventral), la aleta anal (detrás del orificio de excreción), la aleta dorsal y la gran aleta caudal (localizada en lo que se conoce vulgarmente como cola). NOTA: en todo momento el alumno debe de tocar el animal con las manos (provisto o no de guantes).

Masajeando la región ventral del animal, en dirección a la aleta anal, podrá distinguirse la apertura de salida de excrementos y de huevos o esperma: la papila ano-genito-urinaria. Tomando con cuidado el bisturí se procederá al corte tal y como se muestra en la Figura 1.I. En todo momento se debe proceder con cortes limpios, algunas veces repetitivos, pero siempre concisos y sin miedo, procurando en todo

momento no profundizar demasiado, ya que de lo contrario se destrozarián todos los órganos internos.

Retirando la carne que constituye uno de los laterales del cuerpo del animal, podemos comprobar, en primera instancia, cómo toda la estructura interna está resguardada por las costillas. Tomando unas tijeras, y con sumo cuidado, cortaremos las mismas para poder acceder a las vísceras.



**Figura 1.-** Dibujos esquemáticos de la técnica de disección (I), donde se especifica la línea de corte y la morfología externa, y de la anatomía interna de la sardina (II). Adaptado de Romera et al. (2003).

A continuación, y masajeando los órganos internos de la zona anal, podemos comprobar cómo se nos despliega el tubo digestivo, en particular el intestino (Figura. 1.II). Siguiendo desde la zona anal hasta la cabeza encontramos en el camino intestinal un conjunto muy numeroso de tubos, como pequeños dedos de guante, que se llaman ciegos pilóricos. También es frecuente, y más aún cuando el animal se ha capturado recientemente, que veamos una bolsita de paredes finas, transparentes, llena de aire. Esta se conoce con el nombre de vejiga natatoria y regula el ascenso y descenso del animal en la columna de agua.

En época de cría, toda la zona ventral está ocupada por una gran gónada multigranular, de coloración amarilla o naranja, productora de gran cantidad de huevos.

Dirigiendo la mirada a la zona de la cabeza, podemos comprobar la presencia del estómago. Es como una gran bolsa saliente endurecida, de coloración marrón-rojizo y unido a los ciegos pilóricos (Fig. 1.II). Rodeándolo, se presenta un órgano similar al estómago en cuanto a coloración, pero de tacto más endeble, el hígado. En los meses próximos a la cría, es frecuente encontrarse unas masas de coloración lechosa sobre el hígado y estómago, son acúmulos de grasa.

Eliminando estos órganos mediante la ayuda de las tijeras, exploramos con la ayuda de una aguja enmangada en el área branquial. En su interior, podemos comprobar que aparece una estructura de morfología piramidal que corresponde con el corazón (en particular, el ventrículo). En esta misma área, y extirpando el opérculo con ayuda de las tijeras, podemos dejar al descubierto las branquias; estructuras de coloración rojo-intenso como consecuencia de su gran irrigación para llevar a cabo el intercambio gaseoso.

Abramos la boca con la ayuda de la aguja enmangada. Ésta se pone en contacto directo con el área branquial. Es decir, el agua cargada en oxígeno entra por la boca y sale por el opérculo. En las branquias, el oxígeno pasa al torrente sanguíneo y el dióxido de carbono se desplaza al agua, saliendo por la cavidad opercular. Al tracto digestivo pasará igualmente el agua pero, en esta ocasión, se capturarán todos los nutrientes necesarios para la alimentación del animal.

Si se procede al corte del párpado, profundizando un poco hacia el interior del ojo y presionando, posteriormente, con la aguja enmangada, podemos comprobar como sale al exterior una esferita translúcida que constituye la lente convexa. Todos la hemos puesto de manifiesto cuando, una vez cocinado el animal, en la zona ocular, aparece una esferita de coloración blanca, como consecuencia de la precipitación de las proteínas que constituyen el cristalino.

Si procedemos a cortar el área cefálica, encima del ojo, en dirección cabeza-cola, podemos comprobar como en el interior, tras desplazar la región ósea a ambos lados, aparece el cerebro bilobulado. Debajo del mismo, en dos cavidades adyacentes, aparecen unas estructuras calcáreas depositadas por el líquido endolinfático del laberinto (oído interno del pez), son los otolitos. De estas estructuras calcáreas, la sagitta es la más utilizada para la determinación de la edad del animal; vinculándose a la vez con la función de audición.

La disección no habrá terminado sin la limpieza escrupulosa y secado del material por parte del alumno, así como la higienización del área de trabajo con hipoclorito de sodio (lejía).

El tiempo estimado para la realización de esta experiencia es de 55 minutos (1 clase). Es aconsejable la visión esquemática de la disección (Fig. 1) mediante la ayuda de un proyector de transparencias o aparato similar.

#### **REFERENCIAS BIBLIOGRÁFICAS**

Romera, E., M.I. Arnaldos, M.D. García y A.G. Soler. 2003. *Elementos prácticos de Zoología*. DM.

#### **INTRODUCTION TO THE EXTERNAL AND INTERNAL ANATOMY OF VERTEBRATE. APPLICATION IN THE SECONDARY EDUCATION LABORATORY**

**Keywords:** *dissection; sardine; anatomy; secondary education.*